Aus der Universitäts-Kinder-Klinik Breslau,
(Direktor: Professor Dr. Stolte)

Über Spontanpneumothorax im Säuglingsalter.

Inaugural-Dissertation

zur Erlangung der medizinischen Doktorwürde bei der medizinischen Fakultät der Schlesischen Friedrich-Wilhelms-Universität zu Breslau.

vorgelegt von

Otto Weddigen

Breslau 1931

»Quader« Druckerei und Verlagsanstalt G. m. b. H. Breslau I, Herrenstraße 19.

Gedruckt
mit Genehmigung der medicinischen Fakultät
der Universität Breslau.

Referent: Professor Dr. Stolte.

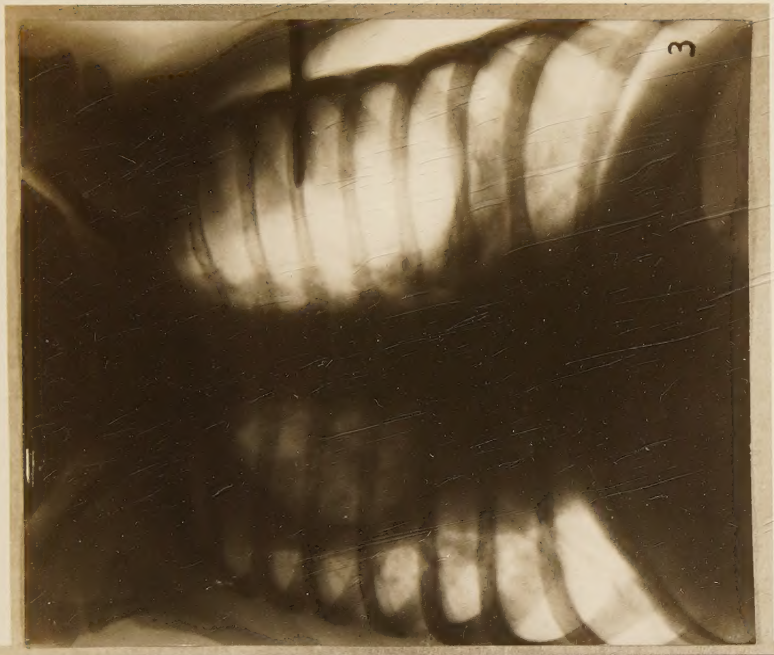

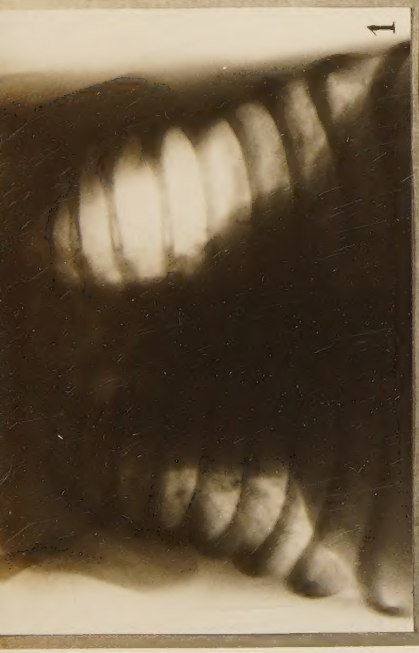

3 Wochen.

Digitized by the Internet Archive
in 2026

https://archive.org/details/IA41543104_0108

Kasuistik

Fall 1: Autor: De Elizalde, Pedro und Pascual Cervini; Veröffentlichung: Rev. Espezial med. 4 S. 1504 1929. Referat: Zentralblatt f. d. ges. Kinderheilk.; Bd. 84, 1930, S. 483; Alter: 8 Mon.; Ursache: Tbc. Caverne; Ausgang +.

Fall 2: Autor: Debré et Laplane; Veröffentlichung: Rev. de tubercul., Bd. 3 No. 2 S. 175, 1922; Alter 3 Mon.; Ursache: Tbc. Caverne; Ausgang ?

Fall 3: Autor: Ermanno Schoenstein; Veröffentlichung: Pediatria Bd. 29 No. 12 S. 535, 1921; Alter: 8 Mon.; Ursache: Tbc. Caverne; Ausgang: weitgehende Rückbildung des Pneu; Entlassung.

Fall 4: Autor: Ross; Veröffentlichung: Medicinal Clinics of North America, Bd. 7 S. 1940, 1924; Alter: 3 Mon.; Ursache: Tbc. Lungenabszeß; Ausgang: +.

Fall 5: Autor: Concetti (Ermanno Schoenstein); Veröffentlichung: vgl. Fall 3; Alter: 10 Mon.; Ursache: Tbc. Caverne; Ausgang: ?.

Fall 6: Autor: Mendilaharzu; Veröffentlichung: Arch. lat. Amerik. Pediatr., 1928; Alter: 6 Mon.; Ursache: Lues cong., geplatzte Emphysemblase; Ausgang: Heilung.

Fall 7: Autor: Tideström; Veröffentlichung: Acta Pädiatrica, Bd. 4 S. 380, 1925; Alter: 10 Tage; Ursache: Kongenitale Bronchektasie, Platzen einer Emphysemblase; Ausgang: Thorakoplastik, Heilung.

Fall 8: Autor: Ruge; Veröffentlichung: Zeitschrift für Gynaekologie und Geburtshilfe, 1878, S. 31; Alter: 1 Tag; Ursache: Emphysem Pleuraruptur; Ausgang: +

Fall 9: Autor: Tideström; Veröffentlichung: Acta Pediatria, Bd. 4 S. 380, 1925; Alter: 1 Tag; Ursache: Emphysem durch künstliche Atmung; Ausgang: Heilung.

Fall 10: Autor: Huber und Hirsch; Veröffentlichung: Archives of Pediatrics, Bd. 27 S. 194, 1910; Alter: 1 Tag; Ursache: Emphysem; Ausgang: +.

Fall 11: Autor: C. H. Smith; Veröffentlichung: Arch. Pediat. 36 S. 184, 1919; Alter: 7 Wochen; Ursache: Asphyxie Ruptur eines Alveolus, kongenital? Ausgang: lebte noch nach 3 Wochen.

Fall 12: Autor: Jakob Stein; Veröffentlichung: American Journal of Diseases of Children, Bd. 40 S. 91, 1930; Alter: 8 Tage; Ursache: kongenitale Bronchialfistel? Ausgang: lebte noch nach 2 Jahren.

Fall 13: Autor: M. J. Flipse (Stein); Veröffentlichung: Referat: s. Fall 12; Alter: 1 Tag; Ursache: Alveolarruptur bei Asphyxie; Ausgang: +.

Fall 14: Autor: Scheltema; Veröffentlichung: Referat in Zeitschrift für Tbc., Bd. 29, Heft 6, 1918; Alter: 1 Tag; Ursache: Emphysem? Kongenitale Milbildung; Ausgang: Heilung.

Fall 15: Autor: St. Engel; Veröffentlichung: Pfoundler-Schloßmann-Vogel 1924, Bd. 3 S. 158; Alter: 1 Mon.; Ursache: negativer Sektionsbefund; Ausgang: +.

Fall 16: Autor: Stoloff; Veröffentlichung: American Journal of the medicinal Sciences 1928 II S. 654; Alter: 11 Mon.; Ursache: Pneumonie; Ausgang: Heilung.

Fall 17: Autor: Alan Moncrieff; Veröffentlichung: The British Journal of Childrens Diseases, Bd. 23 S. 37, 1926; Alter: 3 Mon.; Ursache: Multiple Lungenabszesse nach Pneumonie; Ausgang: +.

Fall 18: Autor: Schönfeld; Veröffentlichung: Monatsschrift für Kinderheilkunde, Bd. 24 S. 225, 1922; Alter: 10 Mon.; Ursache: Lungenabszess; Ausgang: +.

Fall 19: Autor: Wiener; Veröffentlichung: Archiv für Kinderheilkunde, Bd. 91, 1930, S. 14—21; Alter: $4^1/_2$ Mon.; Ursache: Multiple Lungenabszesse; Ausgang: +.

Fall 20: Autor: M. Wollenweber; Veröffentlichung: Archiv für Kinderheilkunde, Bd. 90 S. 222, 1930; Alter: 6 Monate; Ursache: Lungenabszess; Ausgang: +.

Fall 21: Autor: Ross; Veröffentlichung: Medicial Clinics of North America, Bd. 7 S. 1940, 1924; Alter: 3 Mon.; Ursache: Furukulose, Lungenabszess; Ausgang: +.

Fall 22: Autor: Bovaird; Veröffentlichung: Archives of Pediatrics, 1903, S. 825; Alter: 4 Mon.; Ursache: 2 perforierte Lungenabszesse; Ausgang: +.

Fall 23: Autor: Bovaird; Veröffentlichung: Archives of Pediatrics, 1903, S. 825; Alter: 6 Mon.; Ursache: Eitrige Epiphysitis, Pneumonie, Caverne; Ausgang: +.

Fall 24: Autor: Meyer; Veröffentlichung: Monatsschrift für Kinderheilk. 14 S. 209, 1916; Alter: 9 Mon.; Ursache: Influenza, Lungenabszess, Pleuraempyem; Ausgang: +.

Fall 25: Autor: Langstein und Yleppo; Veröffentlichung: Jahreskurse für ärztliche Fortbildung; Alter: 4 Mon.; Ursache: Pleuraempyem; Ausgang: +.

Fall 26: Autor: Johnson; Veröffentlichung: American Journal of Diseases of Children, Bd. 33 S. 740, 1927; Alter: 1 Mon.; Ursache: Bronchopneumonie, Lungenabszesse; Ausgang: +.

Fall 27: Autor: Johnson; Veröffentlichung: American Journal of Diseases of Children, Bd. 33 S. 740, 1927; Alter: 2½ Monate; Ursache: Lungenabszess? Ausgang: +.

Fall 28: Autor: Johnson; Veröffentlichung: American Journal of Diseases of Children, Bd. 33 S. 740, 1927; Alter: 1 Mon.; Ursache: Lungenabszeß? Ausgang: +.

Fall 29: Autor: Johnson; Veröffentlichung: American Journal of Diseases of Children, Bd. 33 S. 740, 1927; Alter: 8 Mon.; Ursache: Otitis media Lungenabszess; Ausgang: +.

Fall 30: Autor: Johnson; Veröffentlichung: American Journal of Diseases of Children, Bd. 33 S. 740, 1927; Alter: 6 Mon.; Ursache: Bronchopneumonie, Pleuraempyem; Ausgang: Heilung durch Rippenresektion.

Fall 31: Autor: K. Benjamin; Veröffentlichung: Archiv für Kinderheilk., Bd. 77 S. 241, 1926; Alter: 9 Mon.; Ursache: Pertussis; Ausgang: Heilung.

Fall 32: Autor: Meyer; Veröffentlichung: vgl. Fall 24; Alter: 5 Mon.; Ursache: Influenza Bronchitis; Ausgang: Heilung.

Fall 33: Autor: Steffen; Veröffentlichung: Zur Patholog. Anatomie des Kindesalters, Bergmann 1901 S. 273; Alter: 12 Mon.; Ursache: Masern, Pneumanie; Ausgang: +.

Die Tatsache, daß spontaner Pneumothorax bei Kindern unter einem Jahr nach der mir erreichbaren Literatur erst 33 mal beobachtet worden ist, mag die Veröffentlichung eines solchen Falles rechtfertigen. Während die Ätiologie des spontanen Pneumothorax beim Erwachsenen zu etwa 90% Tuberkulose ist, vermindert sich diese Zahl auf etwa 40%, wenn wir die Ansicht der Autoren über Entstehung des spontanen Pneumothorax im Kindesalter hören; dieser Umstand mag sowohl auf die im jüngeren Alter so häufigen mit Husten einhergehenden Erkrankungen des Respirationstraktus zurückzuführen sein, als auch auf Asphyxie des Neugeborenen, die einen Riß des intakten oder durch Emphysem geschwächten Lungengewebes bewirken können. Ferner spielen Lungenabszeß und Pleuraempyem im Kindesalter eine größere Rolle als beim Erwachsenen. Wenn auch die geringe Zahl der mir bekannten Fälle von Spontanpneumothorax bei Säuglingen unter einem Jahr zu prozentualer Formulierung kein Recht verleiht, so ist es doch auffällig, daß nur 5 davon auf Tuberkulose zurückzuführen sind, während 7 sicher und 3 wahrscheinlich durch Ruptur der intakten oder mehr oder weniger emphysematös veränderten Lungenalveolen zu erklären sind. Die meisten dieser Fälle haben sich intra oder kurz post partum entwickelt. Man erkennt also hieraus, daß die Lungentuberkulose bei Säuglingen noch weniger zur Entstehung des Spontanpneumothorax beiträgt, als das im späteren Kindesalter der Fall ist. In 11 Fällen sicher und in einem wahrscheinlich hat Lungenabszeß zur Pneumothorax geführt. 2 Fälle gehen auf Pneumonie zurück, je einer auf Emphysem bei Lues congenita, Pertussis, Bronchitis.

Scheltema, Tideström und *Stein* haben bei der Diskussion ihrer Fälle die Bronchialfistel als kongenitale Mißbildung in Erwägung gezogen; da in den fraglichen Fällen Heilung stattfand, konnte die Diagnose nicht geklärt werden. Was die Prognose anbetrifft, so läßt sich aus der vorliegenden Zusammenstellung allenfalls sagen, daß unter nicht entzündlichen und sterilen Verhältnissen die Pleuraruptur meist zu heilbarem Pneumothorax führt, wohingegen die Prognose des Pneumothorax nach Lungenabszeß und Pleuraemphyem schlecht ist. Beistehende Tabelle möge eine Übersicht über die Fälle ermöglichen, auf denen obige Ausführung fußt.

Es handelt sich in dem Fall, der mir zu vorliegender Untersuchung die Veranlassung gab, um ein Kind von gesunden Eltern. Die Mutter hatte eine Fehlgeburt vor vier Jahren. Das Kind, das am 14. 5. 1928 angeblich normal geboren wurde, hat sich bei 7 alle drei Stunden verabreichten Brustmahlzeiten gut entwickelt. Es wiegt am 15. 6. 1928 3770 *g* und ist 53 *cm* lang und soll zuvor immer gesund gewesen sein. Der Mutter ist jedoch aufgefallen, daß das Kind seit der Geburt manchmal an Atemnot litt und sich dabei bläulich verfärbte. Seit 14 Tagen sollen sich diese Erscheinungen verstärkt haben. Am 14. 6. 1928 bekam das Kind einen Anfall von akuter Dyspnoe, wurde dabei sehr blau, „es blieb fast weg"; seitdem schreit es viel und bekommt schlecht Luft.

Am selben Tage wiederholte sich der Anfall, weswegen die Mutter am 15. 6. 1928 poliklinische Hilfe aufsucht. Das Kind wird sogleich, also im Alter von einem Monat, in stationäre Behandlung der Klinik aufgenommen. Es ist ein rosiges, gut entwickeltes Kind von ausreichendem Turgor, normalem Fettpolster und gut entwickelter Muskulatur. Über den ganzen Körper ist ein Schweißfriesel verbreitet, die Haut schuppt fein lamellös. Die Schleimhäute sind gut durchblutet, der Rachen ist blaß, vergrößerte Drüsen sind nicht zu fühlen. Die große Fontanelle, $1^1/_2$ Querfinger breit, ist normal elastisch. Die Reflexe sind lebhaft, aber nicht pathologisch. Das Kind weist keine Zeichen von Benommenheit auf, der Bauch ist weich und normal gewölbt, die Leber überragt den Rippenbogen um 1, die Milz um $1^1/_2$ Querfinger. Das Blutbild ist normal und ergibt: Hämoglobin 90%, Erytozyten, 4,5 Millionen, Leukozyten 12 800, Lymphozyten 5%, Segmentkörnige 10% Stabkernige 1%, Eosinophile 1%, Monozyten 2%, Türk'sche Reizformen 1%, die Temperatur beträgt 36,9. Der Thorax ist symmetrisch gewölbt; beim Atmen zeigen sich inspiratorische Einziehungen des Epigastriums und der Intercostalräume. Der Klopfschall über den Lungen ist links vorn und hinten oben deutlich tympanitisch, rechts oben leicht verkürzt. Das Atemgeräusch ist im Bereiche der Tympanie deutlich abgeschwächt. An der Stelle des verkürzten Klopfschalles ist Bronchophonie nachweisbar. Die Herzgrenzen sind nicht zu bestimmen, rechts vermutet man sie einen Querfinger außerhalb des rechten Sternalrandes. Die Herztöne sind leise, etwas dumpf, am deutlichsten rechts auf dem Rücken zu hören; zeitweise kann ein systolisches Geräusch festgestellt werden. Bei der Röntgendurchleuchtung sicht man das Mediastinum stark nach rechts verlagert, das Herz weniger nach rechts verdrängt, und den oberen Teil der linken Lunge stark aufgehellt.

Das Röntgenbild (s. Abb. 1) ergibt die Herzspitze kaum verschoben, dagegen den oberen Teil des Herzens nach rechts und unten verlagert, so daß das Herz breit dem Zwerchfell aufliegt und die rechte Herzgrenze $1^1/_2$ Querfinger rechts vom rechten Sternalrand zu sehen ist. Vom oberen Herzschatten rechts vom rechten Sternalrand zieht in leichtem links konkavem Bogen nach oben das Gefäßband, dessen Schatten hauptsächlich durch die Aorta gegeben ist. Das Lungenfeld ist bis unter die fünfte Rippe hinab sehr stark aufgehellt. Es weist eine verschwindend geringe Lungenzeichnung auf, die in der Gegend der sechsten Rippe unscharf in einen etwas tieferen Schatten, als normales Gewebe ihn zeigt, übergeht. Zwischen Wirbelsäule und Gefäßband liegt ein segmentförmiger, leicht verschatteter Bezirk. Nach rechts vom Gefäßband erstreckt sich das Gebiet der rechten Lunge, in dem sich einige strangförmige diffuse und einige hirsekorngroße umschriebene Verdichtungen finden. Das Röntgenbild bestätigt den klinischen Befund insofern, als das Herz links perkutorisch kaum nachweisbar und im wesentlichen rechts vom Sternum zu liegen schien. Das Gebiet

der aufgehellten Lungenpartien links hat den tympanitischen Klopfschall und das fast aufgehobene Atemgeräusch ergeben. Da die letzteren Symptome besonders vorn deutlich waren, während hinten leises Atemgeräusch zu hören war, ist anzunehmen, daß die schwache Lungenzeichnung von Lungengewebe herrührt, das der hinteren Brustwand anliegt. Doch ist nicht mit Bestimmtheit zu entscheiden, ob nicht alles Gewebe des linken Obergeschosses im ganzen emphysematös gebläht und somit die Ursache der schwachen Lungenzeichnung ist. Die Schallverkürzung rechts vorn oben entspricht den in das Gefäßband übergehenden oberen Herzpartien. Die umschriebenen und strangförmigen Verdichtungen im rechten Lungenfeld stellen einen neuen Befund dar, der physikalisch nicht erhoben worden war.

Während der 13 Tage, die sich das Kind in der klinischen Beobachtung befindet, wird festgestellt, daß es auf eine intracutane Injektion von Alttuberkulin von 1/1000 in den Oberschenkel negativ reagiert. Das Kind hat bei normaler Nahrungsaufnahme (Frauenmilch) und normalem Stuhl kein Fieber, nimmt gut zu und befindet sich wohl und munter. Nur selten fallen eine leichte Zyanose und inspiratorische Einziehungen des Epigastriums auf. Es wird kein Erstickungsanfall oder auch nur ausgesprochene Dyspnoe beobachtet. Kurz vor der Entlassung hat man den Eindruck, daß der Klopfschall auch rechts vorn oben neben dem Sternum tympanitisch ist. Ein zweites Röntgenbild zeigt gegenüber dem ersten keine wesentlichen Veränderungen. Am 28. 6. 1928, nach 13tägiger Beobachtung wird das Kind, das einen durchaus gesunden Eindruck macht, in poliklinische Weiterbeobachtung entlassen. Die Differentialdiagnose, Spontanpneumothorax oder lokales Emphysem der linken oberen Lungenpartien, ist weder nach der einen noch der andern Seite zu gesichert. Nach zwei Tagen, am 29. 6. wird es von der Mutter zur Kontrolle gebracht. Sie gibt an, daß es dem Kinde im allgemeinen gut ginge, nur hätte sie bisweilen ein „Ziehen" bei der Atmung bemerkt. Klinisch sind über beiden Lungen reichlich feinblasige Rasselgeräusche zu hören. Da das Kind sich weiterhin wohlbefindet, stellt es die Mutter erst nach ungefähr drei Monaten, am 24. 9., wieder vor. Dabei erzählt sie, daß es seit einigen Tagen sehr unruhig sei, was sie auf die veränderte Ernährungsweise zurückführt. Sie hatte es nämlich ziemlich unvermittelt auf 7 mal täglich 9 Strich $^1/_2$ Milch, $^1/_2$ Wasser, Zwieback und einen Teelöffel Zucker abgesetzt. Der Befund ist wieder unverändert, nur stöhnt das Kind ein wenig und man hört selbst das Ziehen bei der Atmung. Besonders rechts sind Einziehungen des Epigastriums deutlich. Es wird „Solut. Luminalnatrii 0,5%, 1 bis 3 mal täglich ein Teelöffel" verordnet.

Nach 2 Tagen, am 26. 9. 1928, befindet sich das Kind noch in demselben Zustand, der nun zu Besorgnis Anlaß gibt. Deshalb wird es zum zweiten Male in die Klinik aufgenommen. Es ist jetzt $4^1/_2$ Monate alt, 64 *cm* lang, wiegt 5 150 *g*, ist unruhig und

wird beim Schreien zyanotisch. Bei mäßig durchbluteten Schleimhäuten ist es blaß und etwas pastös. In der linken Inguinalgegend sind kleine Drüsen palpabel. Der Leib ist weich, die Leber und die Milz überragen den Rippenbogen und 2 Querfinger, der Thorax ist symmetrisch ausgebildet, sein Umfang umfaßt 39 *cm*. Die regelmäßigen und frequenten Herztöne sind nun links garnicht mehr, rechts leise zu hören, die Herzgrenzen nicht zu bestimmen. Über die Lungen ist folgender Befund zu erheben:

Links vorn: stark tympanitischer Klopfschall, bei fast aufgehobenem Atemgeräusch.

Links hinten oben: Lungenschall, abgeschwächtes Atmen und Tympanie.

Links hinten unten: Lungenschall, rauhes Atmen, zahlreiche, grobblasige Rasselgeräusche und Brummen.

Rechts vorn oben: Tympanie und abgeschwächtes Atmen.

Rechts vorn unten: Lungenschall und geringe Abschwächung des Atemgeräusches.

Rechts hinten oben: Lungenschall, Bronchophonie, rauhes Atmen.

Rechts hinten unten: Lungenschall und zahlreiche bronchitische Geräusche.

Der Herzbefund ist also im wesentlichen derselbe, wie vor einem Vierteljahr, der Lungenbefund ist insofern verändert, als an Stelle der Dämpfung rechts vorn oben Tympanie getreten ist und über den ganzen rechten hinteren Lungenpartien sowie links hinten unten bronchitische Symptome erkennbar sind. Das jetzt angefertigte Röntgenbild zeigt gegenüber dem ersten und zweiten außer einer dem Alter entsprechenden Wachstumsvergrößerung des Thorax noch folgende Einzelheiten:

Die Verschattungszone links unten zieht sich nach der Seite zu etwas mehr nach unten als früher, ist im ganzen dichter und strangförmiger geworden. Das Gefäßband und das Herz scheinen noch mehr nach rechts verlagert. Das Segment zwischen Wirbelsäule und Gefäßband ist vergrößert, ebenso die Verdichtungen im rechten Lungenfeld, von denen besonders eine diffuse unter der siebenten Rippe auffällt. Das Röntgenbild bestätigt den physikalischen Befund einer Bronchitis besonders unten rechts und links.

Die Temperatur beträgt 37,2, das Blutbild ergibt: Hgb. 78%, Ery. 4,740 000, Leuko 13 200, Stab. 1%, Seg. 46%, Eo. 1%, Bas. 1%, Mono. 3%, Lymm. 48%, Norm. 2%. (Abstürzung vgl. S. 3.)

Bei der stationären Behandlung fällt auf, daß das Kind besonders bei Aufregung akut zyanotisch wird, daher vermutet man nicht mehr ein Lungenemphysem, sondern einen Ventilpneumothorax. Zur Erklärung der Diagnose und zur Entlastung wird eine Pleurapunktion in der linken vorderen Axillarlinie vorgenommen. Es wird Luft erst mit der Spritze angesaugt, dann läßt man nach Abnehmen der Spritze Luft zischend aus der freien Kanüle entweichen.

Sofort nach dem Ablassen der Luft ist das Atemgeräusch links deutlich zu hören, aber die sogleich vorgenommene Durchleuchtung zeigt keine Entfaltung der Lunge im Vergleich zum Röntgenbild. Das Kind ist in der folgenden Nacht zyanotisch und sehr dyspnoisch besonders bei Unruhe, deshalb bekommt es Luminalnatrium, Brom und Kardiazol.

Am nächsten Tage wird die Pleurapunktion wiederholt, mit sogleich darauf folgender Röntgendurchleuchtung und Aufnahme bei liegender Kanüle.

Der Befund ist bis auf ein um die Einstichstelle lokalisiertes Hautemphysem, das sich eingestellt hat, unverändert. Nachdem die Kanüle entfernt ist, kollabiert das Kind, wird dyspnoisch und zyanotisch, bekommt bei erneutem Einstich aber wieder Farbe. Es wird Lobelin, und Kardiazol subkutan gegeben. Durch Anschluß der liegenden Kanüle an eine Saugheberdränage wird leidliche Atmungsmöglichkeit geschaffen. Die bronchitischen Symptome verstärken sich im Laufe des Tages. Über allen atmenden Lungenpartien sind reichlich fein- bis mittelblasige, teilweise auch zähe Rasselgeräusche zu hören. Die Temperatur steigt bis 38,6. Ohne vorherige alarmierende Symptome erfolgt in der Nacht, 14 Stunden nach der ersten Punktion, der Tod.

Die Sektion ergab blutleere, helle auf der linken Seite zurückgesunkene Lungen, die abnorme Lappung und Bildung von akzessorischen Interlobärspalten aufweisen. An den paravertebralen Partien zeigen sich graurote, bronchopneumonische Verdichtungsherde. Im akzessorischen Interlobärspalt fand sich eine für mittelstarke Sonde eingängige Öffnung, die von einem Lappen Lungengewebe ventilartig überdeckt wird. Ob diese gangähnliche Öffnung unmittelbar mit dem Bronchus kommunizierte, ist mit Sicherheit nicht mehr feststellbar. Die Lungenpartien um die Öffnung sind emphysematös. Das Herz ist vollkommen nach rechts verlagert. Die histologische Untersuchung der Wandungen der Öffnung ergab keine Epithelialisierung mit Pleura oder Bronchialepithel, auch keine deutliche Abgrenzung des Ganges gegen die Umgebung durch entzündlich infiltriertes oder narbiges Gewebe. Der makroskopische Befund von Emphysem, atelektatischen und bronchopneumonischen Herden wird auch mikroskopisch bestätigt.

Während des ersten klinischen Aufenthaltes konnte die Differentialdiagnose: ob Pneumothorax oder Lungenemphysem vorlag, nach dem damaligen Befunde noch nicht entschieden werden. An die neuerdings mehr im Vordergrund des Interesses stehende Blähungsbronchitis (1) dachte man damals noch nicht; diese kann auch ein dem einseitigen Pneumothorax ähnliches Bild hervorrufen.

Es ist nicht festzustellen, ob die verminderte Lungenzeichnung links so zu erklären war, daß hinter einem partiellen Pneumothorax wenig Lungengewebe der hinteren Brustwand anlag, oder ob dieses wenige Gewebe — stark gebläht — das ganze linke Obergeschoß einnahm. Die Kompression der übrigen linken Lunge, wie auch

die physikalischen Symptome waren sowohl durch partiellen Pneumothorax als auch durch partielles grobblasiges Emphysem zu erklären. Bei der zweiten Aufnahme in der Klinik entschied man sich wegen der akuten Anfälle von Dyspnoe für die Diagnose: partieller Pneumothorax bzw. Ventilpneumothorax. Gegen diese Diagnose sprach die Tatsache, daß die Symptome und Beschwerden des Kindes schon seit Geburt vorhanden waren. Der Spontanpneumothorax intra oder kurz post partum pflegt nämlich durch Ruptur einer emphysematös veränderten oder intakten Alveole und der darüberliegenden Pleura bei zu starker Inanspruchnahme des Respirationstraktus zu entstehen und wie beim Erwachsenen entweder zum Exitus durch Dyspnoe und Kreislaufstörung oder zur Heilung zu führen, wenn nicht entzündliche Prozesse tuberkulöser oder anderer Art die Pleuraöffnung am Verschluß verhindern und so zu chronischem Verlauf die Veranlassung geben. Das Kind R. I. T. war nicht tuberkulös und hat seit Geburt nie an Husten oder fieberhaften Erkrankungen gelitten.

Also dachte man daran, daß der Pneumothorax durch eine kongenitale Mißbildung, Agenesie oder Aplasie des Lungengewebes am Ende eines Bronchus, der also offen in den akzessorischen Interlobärspalte münden sollte, unterhalten würde. Wie aus der Literatur ersichtlich, hat man bereits 4 mal an dergleichen gedacht.

Scheltema's (2) Fall zeigt seit der Geburt ähnliche Symptome wie das Kind R. I. T., ging aber in Heilung über. Bei der Diskussion der Ätiologie sagt der Autor, daß kein Anhaltspunkt für das Entstehen des Pneumothorax vorhanden gewesen wäre. Er ist geneigt, „eine Agenesie oder Aplasie des Lungengewebes anzunehmen, wobei der Bronchus, der noch gebildet ist, offen bleibt, aber embryologisch wäre diese Auffassung nicht zu verteidigen, insbesondere der offene Bronchus nicht zu erklären". Der Fall kam nicht zu Sektion und blieb ungeklärt, ebenso wie der von *Tideström* (3).

Letzterer Autor versucht die Ätiologie seines Falles so herzuleiten, daß er eine „kongenitale Schwäche, die so groß war, daß bei einem gewöhnlichen, wenn auch tiefen Atemzug eine Ruptur entstand, wodurch ein Spontanpneumothorax hervorgerufen wurde", annimmt.

Bei dem Fall, von dem *St. Engel* (4) berichtet, fand sich trotz Sektion nicht der geringste Anhaltspunkt für die Entstehung des Pneumothorax. Eine Bronchialfistel hält auch *I. Stein* (5) bei seinem Fall für möglich. Jedoch auch dieses Kind blieb am Leben und die Diagnose ungeklärt.

Die Annahme einer kongenitalen Bronchialfistel ist wohl auch für das Kind R. I. T. abzulehnen, denn 1. Agenesie oder Aplasie des Lungengewebes am Ende eines Bronchus ist entwicklungsgeschichtlich und embryologisch betrachtet sehr unwahrscheinlich; dergleichen wurde auch bisher nicht beobachtet. 2. Bronchialfisteln kommen nur oberhalb der Bifurkation vor. 3. Die histologischen Untersuchungen der Öffnung in Pleura und Lunge geben dafür keinen Anhaltspunkt,

denn diese ist nicht ephitelialisiert und zeigt überhaupt keine scharfe Grenze gegen die Umgebung. 4. Die als Mißbildung aufzufassende abnorme Lappung der Lunge und die akzessorische Interlobärspaltbildung machen entwicklungsgeschichtlich einen offengebliebenen Bronchus nicht verständlicher als eine bezüglich ihrer Lappung und Spaltbildung normale Lunge. Alle Symptome, die das Kind R. I. T. bis zum zweiten klinischen Aufenthalt bot, zumal auch die für die Diagnose Pneumothorax ausschlaggebenden, wie die Verdrängung des Mediastinums und die Anfälle von Dyspnoe finden sich nach der Literatur auch beim Lungenemphysem bzw. der Blähungsbronchitis. *Sinnhuber* (6) spricht vom chronischen substanziellen Vesikuläremphysem und sagt: „Ist nur eine Lunge emphysematös, dann kommt es zu einer Verschiebung des Mediastinums nach der gesunden Seite zu und den vergrößerten Raum nimmt die erkrankte Lunge ein." *Burkhart* (7) veröffentlicht einen Fall, bei dem seit Geburt Dyspnoe und Zyanose bestand. Das Röntgenbild zeigte eine Verlagerung des Mediastinums nach rechts, das Gefäßband lag einen Querfinger rechts vom rechten Sternalrand. Die Sektion bestätigte die Diagnose: Hochgradige Verlagerung des Mediastinums infolge kongenitaler Bronchektasie im linken Oberlappen. Das Emphysem war großblasig. Die akute Verschlimmerung war, wie der Autor sagt, auf eine interkurrente Pneumonie, vielleicht auf Bildung eines Ventilverschlusses, an der Stelle, wo die Emphysemblase mit den Bronchiolis kommuniziert, zurückzuführen. *Ducken* (8) erwähnt ein 4 Monate altes Kind, bei dem das Gefäßband bis 1 Querfinger nach links vom linken Sternalrand verlagert war. Da keine Sektion stattfand, ließ sich nicht entscheiden, ob es sich um den Durchbruch einer emphysematös geblähten Lungenalveole handelte, also um eine Pneumatozelle oder um mächtige Blähung einer bullösemphysematös veränderten Alveole. Auch dieser Fall ging mit Dyspnoe und Zyanose einher. *K. Dehio* (9) beschreibt den Pseudopneumothorax" einer 20jährigen Frau, die alle Symptome eines Pneumothorax geboten hatte, bei der es sich aber um eine große Emphysemblase handelte. *Ribadeau* und *Dumas, L. Chabrun* und Wolf (10) berichten von „Pseudopneumothorax chez un nourisson presentant une large dilatation des bronches". *Stolte* (1) veröffentlicht Fälle von „Blähungsbronchitis", die mit Pneumothorax zu verwechseln sind.

Es dürfte also nach all diesem nicht mit Sicherheit zu sagen sein, daß das Kind R. I. T. seit der Geburt einen Pneumothorax gehabt hat. Direkt gegen einen schon längere Zeit bestehenden Pneumothorax spricht der histologische Befund der Öffnung in Pleura und Lunge, denn sie zeigt keinerlei infiltrative Randveränderungen oder Ephithelialisierung, wie sie bei einer Läsion, die schon $4^1/_2$ Monate besteht (das Kind war schon seit Geburt krank) mit Sicherheit zu erwarten wären. Das Loch macht den Eindruck eines frischen Einrisses in das Lungengewebe. In Betracht zu ziehen ist allerdings, daß die Öffnung bei der Sektion sondiert wurde, so daß

dabei vielleicht etwa bestehende epithelialisierte, narbige oder infiltrativ entzündliche Abgrenzungen des Lumens gegen die Alveolen und Septen der Umgebung verletzt worden sind. Dennoch wären sie, wenn jemals vorhanden, wahrscheinlich wenigstens in Resten nachweisbar.

Nach *Spalteholz* zeigt die emphysematöse Lunge makroskopisch wie mikroskopisch häufig nur kaum sichtbare Veränderungen der Gewebestruktur gegenüber einer gesunden Lunge. Der geringfügige Emphysembefund bei der Sektion des Kindes R. I. T. würde also nicht gegen ein hochgradiges Emphysem, das bis kurz vor dem Tode bestand, sprechen. Das Fehlen von Husten und Auswurf bis zur Aufnahme in die Klinik ist kein Beweis gegen Emphysem, da man sich einen emphysematösen Zustand der Lungen auch ohne Katarrh denken kann, wie das auch in Wirklichkeit in der warmen und trockenen Jahreszeit vorkommt." *(Sinnhuber)* (6).

Die Autoren, die über Spontanpneumothorax im Kindesalter schreiben äußern sich alle dahin, daß dem Emphysem eine bedeutende Rolle als ätiologisches Moment des Pneumothorax zukommt.

Bei allen Fällen, deren Ursache ganz ungeklärt ist, scheut man sich, eine Ruptur der gesunden Lunge anzunehmen und meint, daß ein Hustenstoß oder ein sonstiges Trauma zunächst zum Emphysem und dann erst zum Pneumothorax geführt habe. Auch *Sinnhuber* (6) erwähnt den Pneumothorax als Komplikatiion des Emphysems. Aus vorliegender Zusammenstellung der Fälle von Säuglingsspontanpneumothorax ergibt sich, wie oben erwähnt, daß unter einem Jahr ganz besonders häufig Emphysem zum Pneumothorax führt.

Aus diesen Gründen ist es nicht ausgeschlossen und sogar wahrscheinlich, daß das Kind R. I. T. bis zum zweiten klinischen Aufenthalt an Lungenemphysem gelitten hat.

Wie ist aus dem Emphysem der Pneumothorax geworden?

Die Autoren sind darüber einig, daß, um diesen Übergang hervorzurufen, oft ein ganz geringfügiges Trauma genügt, wie z. B. ein Hustenstoß oder ein heftiger Atemzug. Dergleichen läßt sich natürlich auch in unserem Falle als möglich annehmen. Die Tatsache aber, daß die Diagnose Pneumothorax erst nach der Pleurapunktion sicher stand, legt die Erörterung der Frage nahe, ob die Punktion das Emphysem in einen Pneumothorax verwandelt haben kann.

Sinnhuber (6) zitiert *A. Fränkel,* der einen Pneumothorax nach Pleurapunktion beobachtete und darauf aufmerksam macht, daß dieser Eingriff bei Emphysematikern besonders gefährlich ist.

A. Moncrieff (11) berichtet von 2 Fällen von kindlichem Pneumothorax nach Pleurapunktion.

Huber und *Hirsch* (12) widmen ein ausführliches Kapitel dem Pneumothorax nach Pleurapunktion. Sie erwähnen 28 Fälle, von denen 13 tödlich waren.

Wenn beim Emphysematiker die Pleurapunktion einen Pneu-

mothorax setzt, so ist das für gewöhnlich so vorzustellen, daß die Punktionsnadel die über den Emphysemblasen gespannte und verdünnte Pleura visceralis selbst lädiert. Dies kann bei R. I. T. nicht der Fall gewesen sein, denn die Öffnung in der Pleura visceralis und in dem Lungengewebe liegt viel tiefer als der Einstich zur Punktion erfolgte, und außerdem geschützt im Interlobärspalt.

Dagegen kann man sich die Ruptur einer emphysematös veränderten Alveole auch in der Tiefe des akzessorischen Interlobärspaltes vorstellen, wenn man an das Trauma der plötzlichen Druckschwankung im Pleuraraum bei der Punktion denkt, zumal zunächst Luft mit der Spritze angesaugt wurde. Das Ansaugen hätte dann den negativen Druck im Pleuraraum so weit verstärkt, daß eine Emphysemblase platzte. Durch Lagerung des bei der Sektion ja auch vorgefundenen Lungenläppchens vor die Öffnung in der Pleura visceralis würde sich der Pneumothorax dann sogleich in einen Ventilpneumothorax mit positivem Druck im Pleuraraum verwandelt haben, wodurch das Entweichen der Luft aus der freien Kanüle erklärt wäre. Diese naheliegende Annahme wird dadurch zweifelhaft, daß der Arzt, der die Punktion vornahm, mit der Nadel die Pleura visceralis nicht berührt hat, was ja anzunehmen wäre, wenn er Emphysem punktiert hätte. Der Arzt hatte das Gefühl, sich mit der Nadel in dem freien Raume eben eines Pneumothorax zu befinden, so daß dieser demnach schon eine Zeit vor der Punktion vorhanden gewesen sein müßte.

Die Frage, wie dieser Pneumothorax entstanden ist, ist also nicht mit Sicherheit zu beantworten. Man kann nur sagen, daß er nicht kongenital war, wenngleich eine kongenitale Prädisposition in Gestalt der erwähnten Bildungsanomalien bestand.

Was die Therapie des spontanen Pneumothorax, bzw. des Ventilpneumothorax anbelangt, so sagt *L. Spengler* (13), nachdem er vom Emphysem als einer Ursache des Pneumothorax gesprochen hat, daß die Entscheidung über die bestehende Form des Pneumothorax durch Anschluß eines Wassermanometers und Analyse der Zusammensetzung der abgelassenen Luft möglich sei. Ferner: „Beim Pneumothorax wird die geborstene Emphysemblase durch die in den Pleuraraum ausgetretene Luft mechanisch zum Verschluß gebracht und ohne große Exsudatbildung tritt die Heilung innerhalb 6 bis 8 Wochen ein.

Das therapeutische Handeln besteht nur darin, eine im Beginn der Erkrankung auffällig auftretende akute Lebensgefahr zu bekämpfen durch zweckmäßige Lagerung, Morphium und Pantopon, Exzitantien oder Sauerstoffinhalationen. Durch nicht kontrollierbares Abpunktieren der Luft oder durch Anlegung einer Dauerpunktion würde die Lungenfistel wieder aufgerissen. Um dieses zu verhindern, würde ich nach Verabreichung einer Dosis Morphium den intrapleuralen Druck nur so weit herabsetzen, daß er leicht positiv bleibt oder höchstens auf Null heruntergeht. Die Druckverhältnisse beim frischen Ventilpneumothorax erfordern die Punk-

tion der Pleurahöhle." Bei der Beschreibung, wie dies zu geschehen habe, verweist der Verfasser auf den Punktionstroikart von *Sahli*. Er soll die Vermeidung von plötzlichen Druckschwankungen ermöglichen. Das Instrument läßt sich durch einen Schraubenquetschhahn auf die für die individuelle Atmungsbreite optimale Kommunikationsweise einstellen. Einen andern Troikart nach ähnlichem Prinzip zum gleichen Zweck gibt *Karl Nather* (14) an. *Landolt* (15) erfand zur Behandlung des spontanen Ventilpneumothorax, um bei der Punktion das Hautemphysem zu vermeiden, ein Instrument, das nach Art einer Trachealkanüle fest am Thorax befestigt wird.

Ein Nachteil dieser Methoden der Dauer-Troikartanlegung ist, daß der Patient nur schon an Sauerstoff verarmte Luft in die gesunde Lunge bekommt, weil ein Teil der Atmungsluft in der erkrankten Lunge und dem Pleuraraum immer hin und her pendelt.

Kulecke (16) empfiehlt zur Heilung des Ventilpneumothorax, daß der intrapleurale Druck so wenig wie mit der Erhaltung des Lebens vereinbar ist, herabgesetzt werde, damit die Fistellappen einander möglichst sich nähernd Gelegenheit zur Verklebung und Vernarbung haben. Er wie auch andere Autoren legen es nahe, die Fistel bei trocknem Ventilpneumothorax durch Injektion von 20 bis 50 ccm 30%iger Traubenzuckerlösung in den Pleuraraum zur Verklebung zu bringen. Andere Autoren empfehlen Argentum nitricum-Lösung.

Die Pleuren sollen dadurch zur Fibrin- bzw. Exsudatbildung angereizt werden. Auch soll die Flüssigkeit im Pleuraraum rein mechanisch die Fistellappen auf einander drücken. Die Injektionstherapie beruht auf der Beobachtung, daß Pneumothorax mit Exsudatbildung besser heilt, als ohne diese. Über den Oleothorax als Therapie des Pneumothorax sind die Meinungen der Autoren noch nicht einheitlich.

Literatur

(außer der in der Tabelle S. 2 verzeichneten).

1. *Stolte,* Jahrbuch d. Kinderheilk. Bd. 122, 1928, S. 1.
2. *Scheltema,* Referat: Ztschr. f. Tuberkulose, Bd. 29, Heft 6, 1918. Original: Lucht, Zonder, Long in de Linker Thoraxhelft van de geboorte af Nederlandsch Maanscrift vor Verloskund en Vromensickten en voor Kindergeneskunde. 1917, 13 d VI.
3. S. Tabelle Nr. 7, *Tideström.*
4. S. Tabelle Nr. 15, *Engel.*
5. S. Tabelle Nr. 12, *Stein.*
6. *Sinnhuber,* Spez. Patholog. u. Therapie innerer Krankh. Bd. 3, 1924. „Das Lungenemphysem", S. 90.
7. *Burckhardt,* Fortschritte auf dem Gebiete der Röntgenstrahlen, 309. 1926.
8. *Ducken,* Zeitschr. f. Kinderheilkunde, Bd. 43, S. 339 bis 345. 1927.
9. *K. Dehio,* Dtsch. mediz. Wochenschr. Jahrg. 51. Nr. 20, S. 817. 1925.
10. *Ribadeau-Dumas, L. Chabrun* und *Wolf.* Bull. et mem. de la soc. med. thop. de Paris. Jahrg. 43, Nr. 11, S. 398. 1927.
11. *A. Moncrieff,* British Journal of childrens diseases. Bd. 23, S. 37.
12. *Huber* und *Hirsch,* The Pneumothorax. Archives of Pediatrics, vol. 27, S. 240. 1910.
13. *L. Spengler,* Einiges zur Pathenogenese, Prognose und Therapie des spontanen Pneumothorax. Schweizer med. Wochenschr. Jahrg. 53, Nr. 12, S. 309. 1923.
14. *Nather,* Wiener klin. Wochenschr. Jahrg. 37, Nr. 20, S. 491, 1924.
15. *Landolt,* Schweizer med. Wochenschr. Jahrg. 50, S. 699, 1920.
16. *Kulecke,* Münchener med. Wochenschr. Jahrg. 57, Nr. 41, S. 1175, 1920.

Lebenslauf.

Ich, *Otto Weddigen,* evangelischer Konfession, preußischer Staatsangehörigkeit, wurde am 3. Dezember 1905 als Sohn des Regierungs- und Baurats Ernst Weddigen in Köln geboren. Nachdem ich das Johannes-Gymnasium und das Zwinger Realgymnasium, beide zu Breslau, besucht hatte, legte ich Ostern 1925 die Reifeprüfung am Realgymnasium ab. Ich studierte in Breslau Medizin und Philosophie, bestand Ostern 1927 das Physicum und im Juli 1931 das Medizinische Staatsexamen. Seit September 1931 arbeite ich an der Medizinischen Universitäts-Poliklinik von Professor Dr. Bittorf.